



TRYTECH

販売名：カーディオビジョン MICS用大動脈遮断セット / 届出番号：13B1X00006000018



株式会社トライテック

〒140-0013 東京都品川区南大井 1-20-17

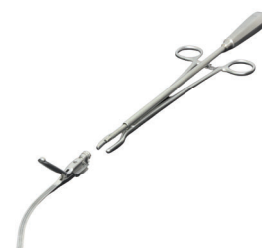TEL:03-5767-9831 FAX:03-5767-9839

【関西支店】TEL:075-275-2787 FAX:075-277-4912

<https://www.trytech.co.jp/>




（株）トライテックはISO13485
の認証を取得しこのシステム
に基づき製品管理への取り組
みを着実に進めております。



TECHNICAL REPORT Vol.3

Glauber clamp を使用しての僧帽弁形成術
右小開胸 MICS-MVP および
ロボット支援下 MVP でのメリット

Glauber clamp を使用しての僧帽弁形成術 右小開胸 MICS-MVP および ロボット支援下 MVP でのメリット



静岡県立総合病院 循環器病センター長 兼 心臓血管外科部長 恒吉 裕史 先生

はじめに

当院では 2020 年 7 月より、右小開胸 MICS 僧帽弁形成術 (MVP) およびロボット支援下 MVP 手術において、クランプ部が detachable な大動脈遮断鉗子 (Glauber clamp) を、40 症例に使用した。MICS 手術やロボット支援下 MVP の際、Glauber clamp を用いることにより、通常のクランプよりも視野の妨げにならず、手術操作がしやすくなると思われる。今回、我々は 大動脈遮断鉗子 (Glauber clamp) の臨床使用のポイントを示し報告する。

使用部位

2020 年 7 月以降の右小開胸 MICS およびロボット支援下 MVP の際の上行大動脈遮断に、全例 Glauber clamp ストレートタイプを用いた。

使用経験でのポイント

▶ クランプのサイズ選択

Glauber clamp には 4 種類の長さがあり、それぞれ先端部分の長さは、特小 65mm 小 75mm 中 85mm であるが、実際に鉗子が大動脈を挟むためのギザギザ部分は 特小 52mm 小 60mm 中 72mm である。術前に全例、CT 検査を行い遮断予定部位の上行大動脈径を計測、直径から外周を計算し、その 2 分した長さから、使用する Glauber clamp のサイズを決定している。予測クランプ長から 5-8mm 程度長いものを選んでいく。CT 計測での大動脈径でいたい以下のようなサイズ選択となる。

| | |
|---------|---------|
| 特小は大動脈径 | 29mm 以下 |
| 小は大動脈径 | 30-35mm |
| 中は大動脈径 | 36-43mm |

▶ 確実な遮断のために

Glauber clamp の中央部に絹糸を結び、鉗子を Transverse sinus から奥の左心耳に気をつけながら挿入、上行大動脈の中央部に絹糸がきたところでクランプをしている。鉗子の中央部と上行大動脈の中央部を合わせることで、手前のクランプ断端から大動脈がしっかり遮断できていることを確認し、奥のクランプ先端も大動脈を遮断できていることが推測できる。回転式のクランプであるが、臨床経験上は問題なく回転のトルク変化で締め具合は判断できる。

大動脈遮断が問題なくできているか、経食道エコー等で確認、心停止後に順行性心筋保護液の流量を下げて基部圧が下がることを確認している。遮断に問題のないことを確認してから Glauber clamp 先端をホルダーからリリースしている。

自験例の 40 例でクランプが甘く再度クランプの位置を変更した症例は 1 例のみ (2.5%) であり、適切な使用で確実な大動脈遮断が可能と思われる。



Fig 1 Glauber clamp の中央部に絹糸を結んだ状態。

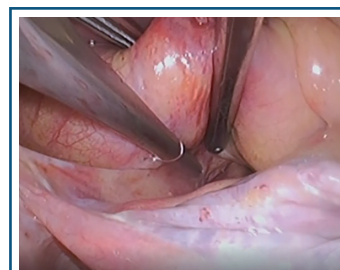


Fig 2 Glauber clamp の中央部に絹糸を付け目印にして、上行大動脈の中央部を遮断。

▶ 左心耳損傷および PA の損傷を防止

術前の CT で上行大動脈遮断時の大動脈幅を計算し、それよりもやや長いクランプのサイズを選択することで、遮断鉗子の先端が出すぎることの防いでいる。当然、Transverse sinus でクランプする場合は左心耳や PA の損傷に気をつけ、無理な挿入を行わないことが肝要である。当院で Glauber clamp を使用した 40 例で、左心耳や PA の損傷例はなく、遮断部位の大動脈解離や血管損傷などを経験したことはない。

▶ ロボット支援下僧帽弁形成術での視野確保

メインの創部から Glauber clamp を挿入しているが、胸郭の横径が小さく大動脈から胸郭までの距離が短い場合、鉗子が胸腔外へ飛び出し視野の妨げとなる場合がある。また胸腔内へ Glauber clamp が留まっている場合も、ロボットの左手アームが鉗子と干渉する場合があります。鉗子手前に太い絹糸を通して胸骨側に鉗子をつり上げることもある。ただ、Glauber clamp は遮断鉗子部位が取り外し可能のため、他の鉗子の様にシャフトが干渉することも少なく、また心内操作をする際にも十分な空間を保持でき、操作の範囲が広がる。

症例報告 1 da Vinci 支援下僧帽弁形成術

症例は 72 歳男性。主訴は労作時の息切れ。心臓超音波検査にて重症の僧帽弁閉鎖不全症を認め、da Vinci 支援下僧帽弁形成術の方針となった。手術は全身麻酔下、分離肺換気を行い、メインの創部は第 4 肋間の中腋窩線を下端として 5cm の皮膚切開を置いた。右手ポートは第 6 肋間、Atrial retractor ポートは第 4 肋間へおいて、左手ポートとカメラはメインの創部から挿入した。大動脈遮断には Glauber clamp ストレートの中を用いた。術前の CT にて上行大動脈基部の直径は 32mm であり、 $32\text{mm} \times 3.14 \div 2$ で約 50mm のクランプ長が必要であると計算し、やや長めの Glauber clamp の中サイズを選択した。僧帽弁逸脱病変は後交連に限局しており、da Vinci 下に後交連へ Edge to edge を置いた後、CG future band 30mm を 9 針で縫着し、COR-KNOT にて結紮した。術後の心臓超音波検査では、僧帽弁逆流は消失しており、術後 5 日目に退院した。

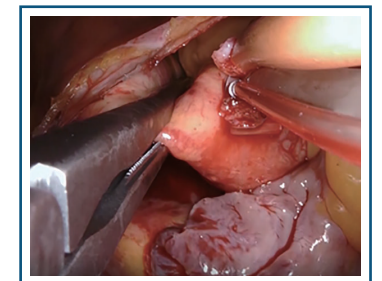


Fig 1 Glauber clamp 中サイズにて上行大動脈を遮断。

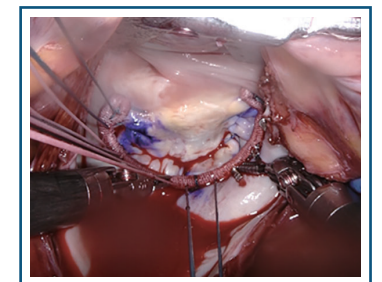


Fig 2 交連部へ Edge to edge を置いてリングを COR-KNOT で結紮。

症例報告 2 右小開胸 MICS 僧帽弁形成術

症例は 68 歳男性。主訴は労作時の息切れ。約半年前に細菌性心内膜炎を発生、抗生剤にて発熱は軽減したが、心臓超音波検査にて重症の僧帽弁閉鎖不全症の残存を認め、MICS での僧帽弁形成術の方針となった。手術は第 4 肋間の中腋窩線を下端として 6cm の皮膚切開を置いた。大動脈遮断には Glauber clamp ストレートの中を用いた。術前の CT にて上行大動脈基部の直径は 33mm であり、 $33\text{mm} \times 3.14 \div 2$ で約 52mm のクランプ長が必要であると計算し、やや長めの Glauber clamp の中サイズを選択した。僧帽弁逸脱病変は A3 から後交連にかけて認めた。後乳頭筋から CV-4 を逸脱部分にかけて弁輪の高さで固定した。後交連には Edge to edge を追加し、CG future band 30mm を 9 針で縫着した。術後の心臓超音波検査では、僧帽弁逆流は消失しており、術後 6 日目に退院した。